

# La ricerca ecografica del focolaio settico

---

UN CASO DI ASCESSO EPATICO  
E NON SOLO

A CURA DR. GUIDO BONOLDI

# Il contesto clinico

---

Paziente maschio di 92 anni, in buone condizioni generali in rapporto all'età.

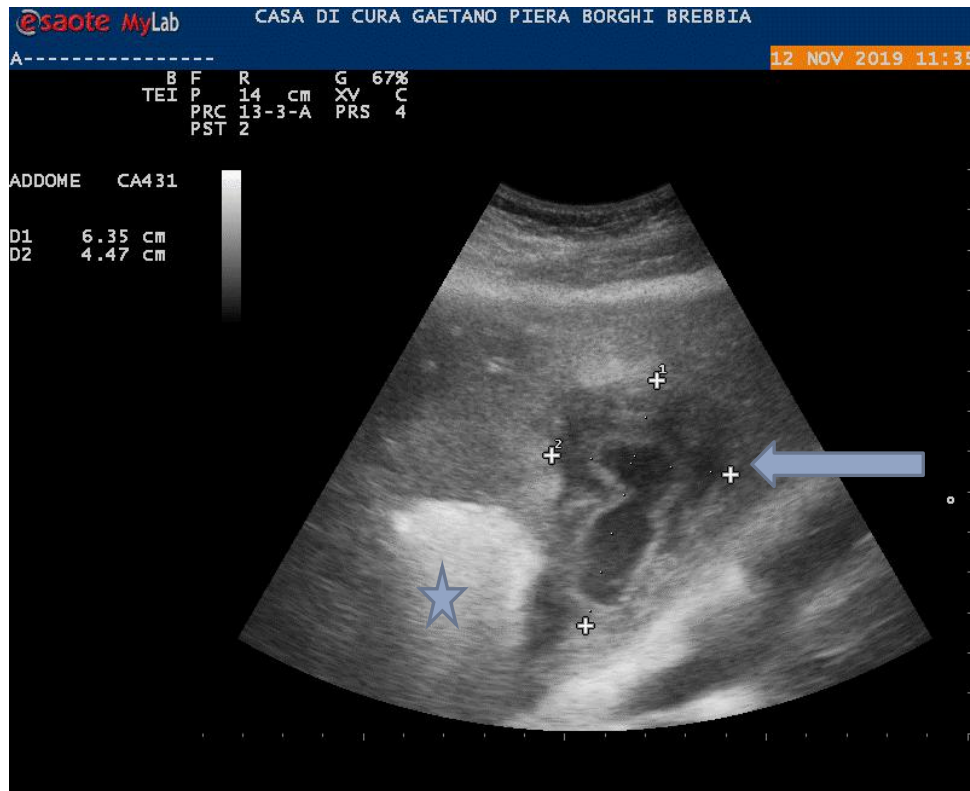
Portatore di protesi d'anca bilaterale.

Recente frattura peri-protetica di femore destro in seguito a caduta accidentale.

Comparsa di polmonite nel post-operatorio.

Sotto terapia antibiotica persistenza di indici di flogosi elevati: si esegue ecografia point of care alla ricerca di un focolaio settico.

# L'ecografia evidenzia estesa lesione focale epatica al lobo sinistro



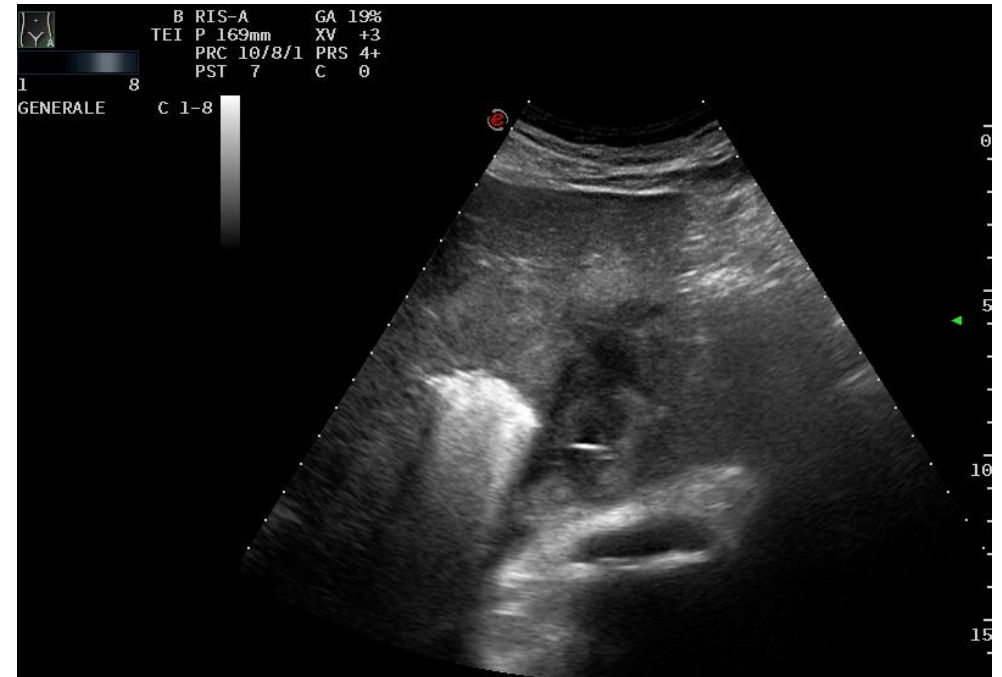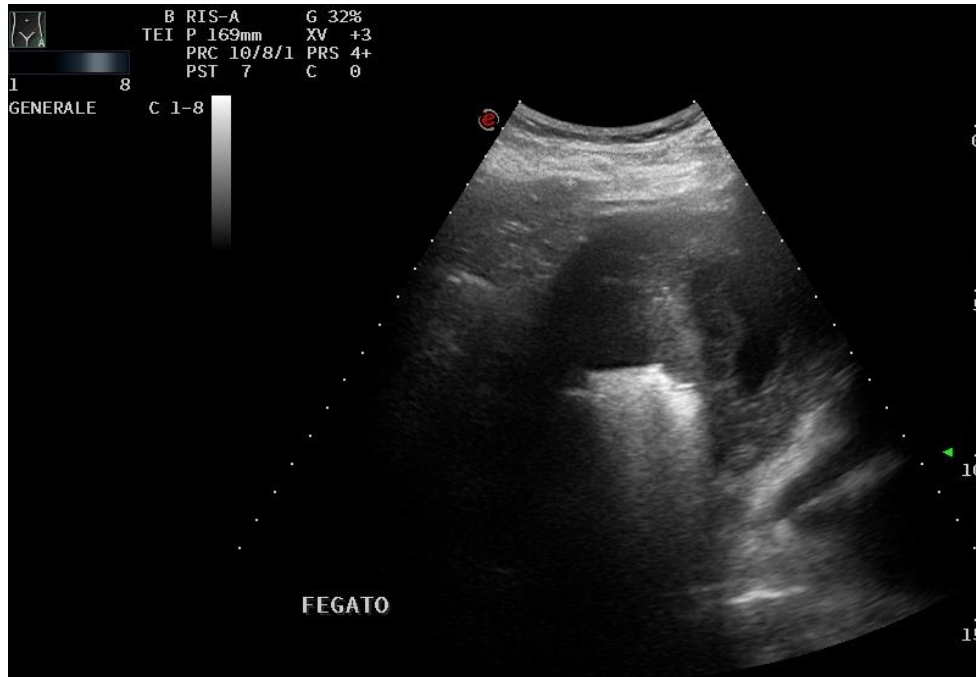
Lesione focale con area centrale anecogena e zona periferica ipoecogena rispetto al restante parenchima epatico, con diametri di 6,3 x 4,4 cm., suggestiva in prima ipotesi per ascesso epatico (freccia)

Nelle adiacenze di tale formazione si osserva area iper-ecogena a margini non ben definiti, di non univoca interpretazione (stella).



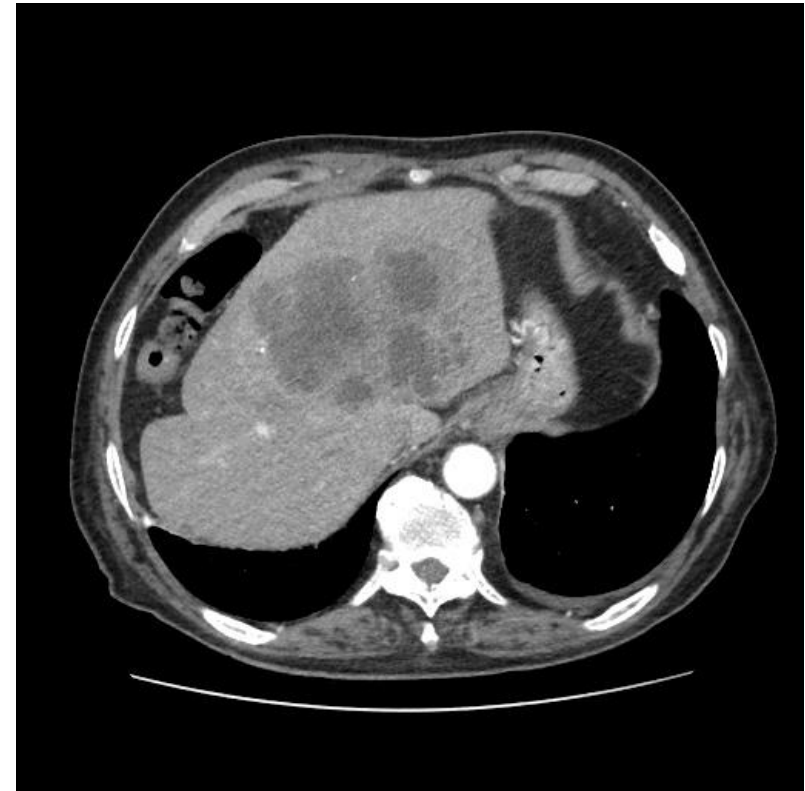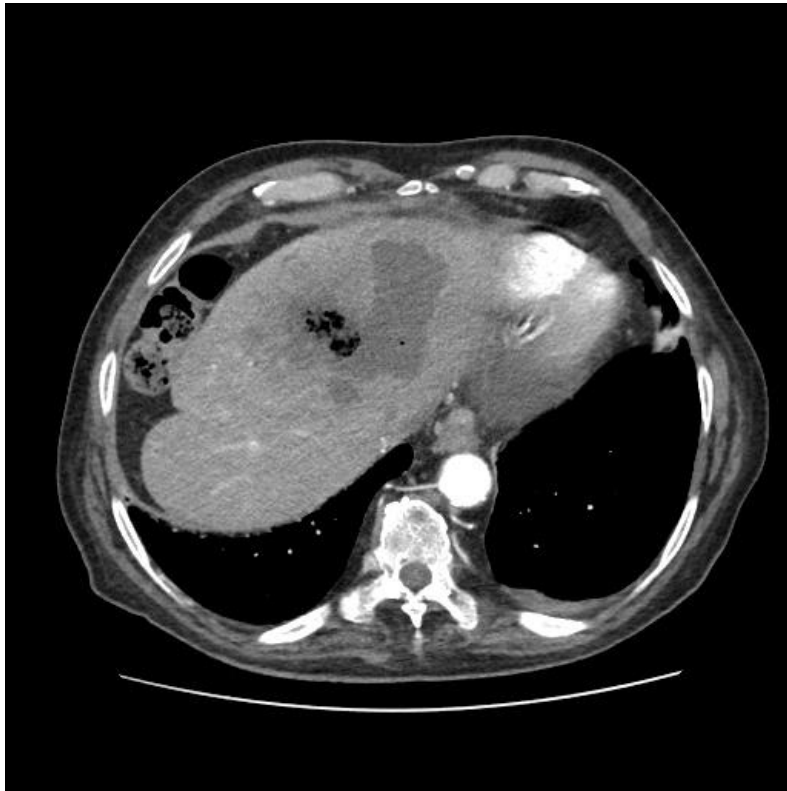
Si ripete ecografia con apparecchio con miglior risoluzione che evidenzia reperti analoghi

---

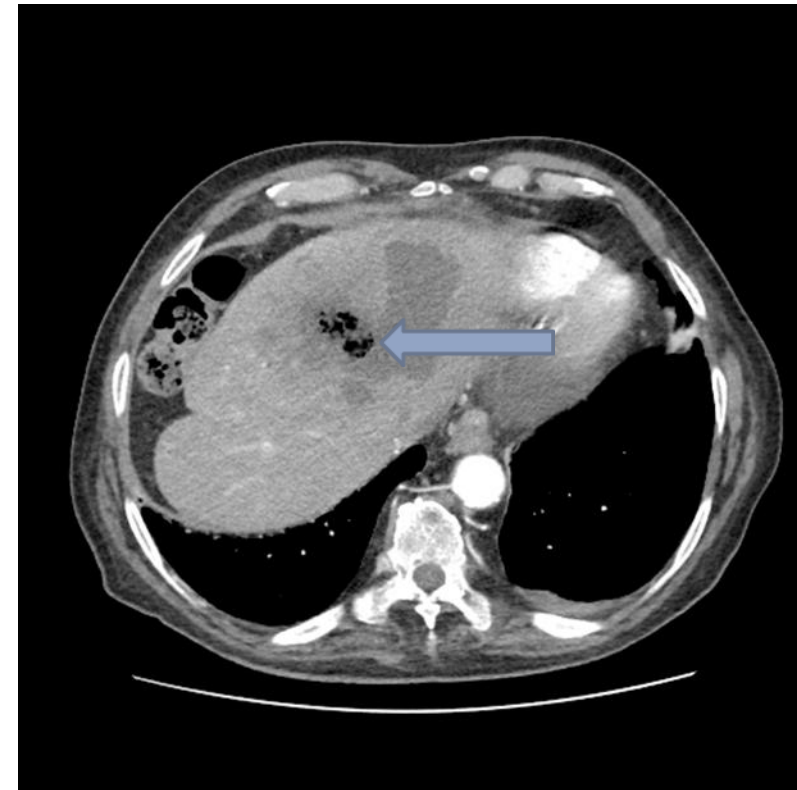
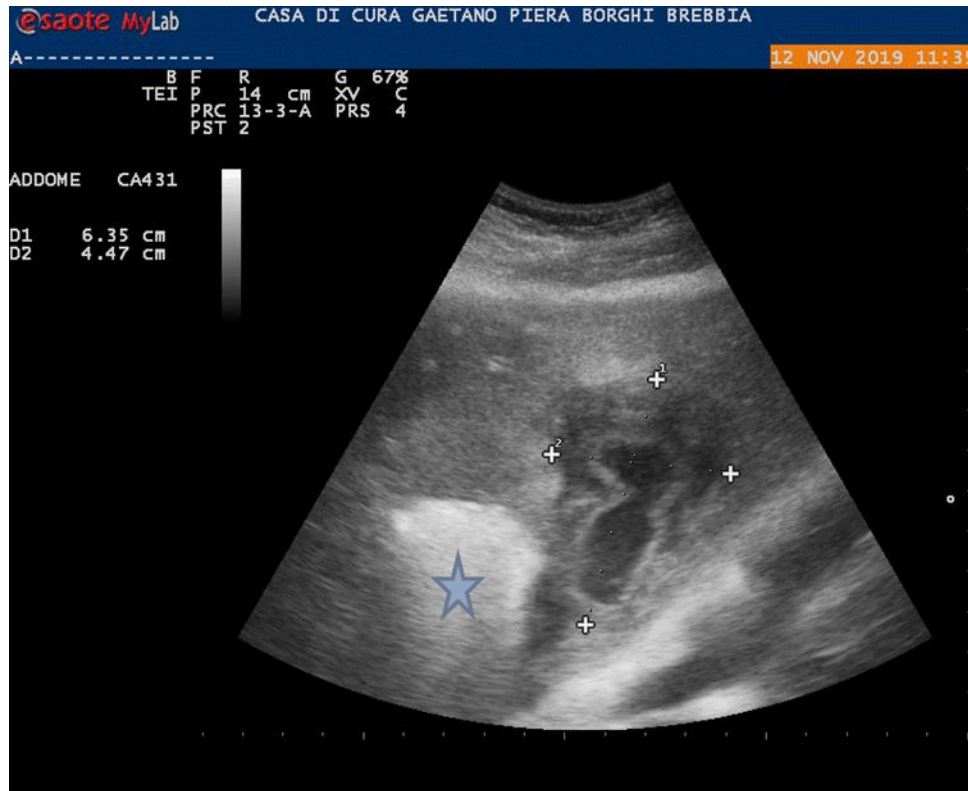


Si esegue TAC addome senza e con mezzo di contrasto che conferma il sospetto di ascesso epatico

---



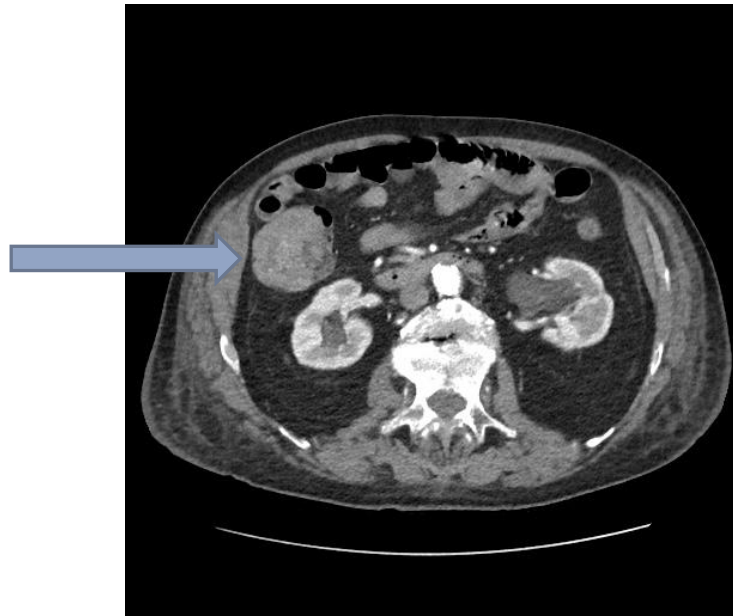Il confronto tra l'immagine ecografica e quella TAC evidenzia che l'immagine iper-ecogena visualizzata all'eco (stella) corrisponde alla presenza di gas nell'ambito dell'ascesso (freccia)



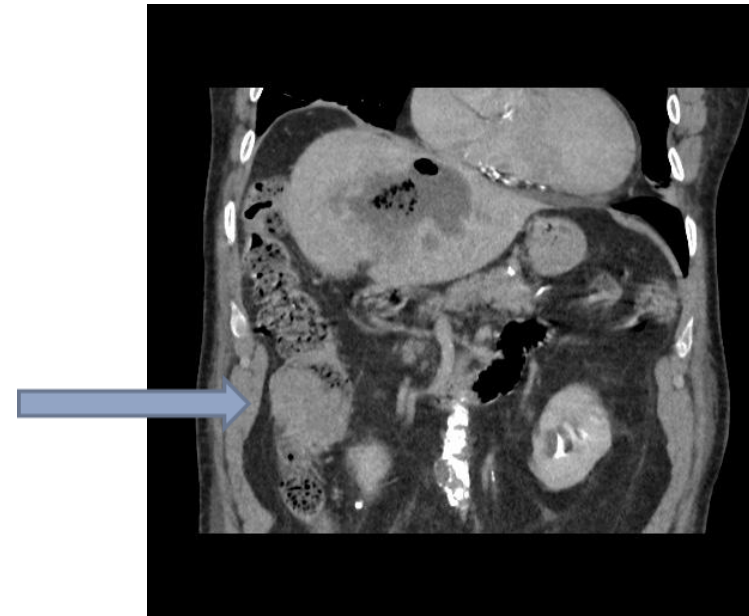
Ma la TAC mostra anche un reperto suggestivo per neoformazione del colon ascendente (freccia), sospetto rafforzato dal riscontro di anemia con sangue occulto positivo

---

SEZIONE TRASVERSALE



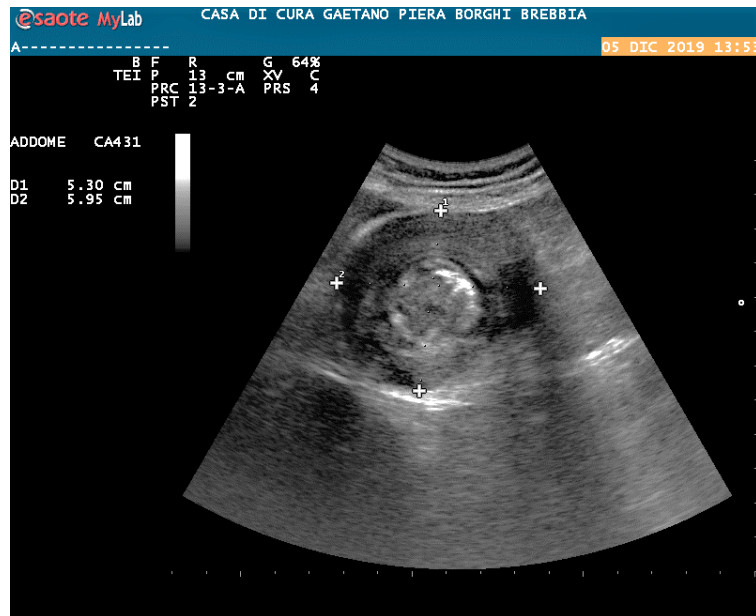
SEZIONE CORONALE



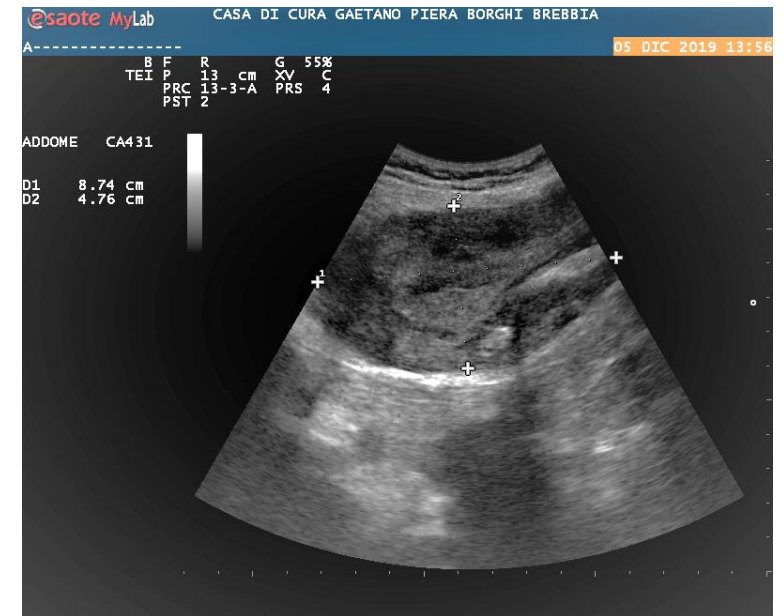
La rivalutazione ecografica evidenzia che tale formazione è visualizzabile come massa di verosimile pertinenza intestinale, pur non avendo il tipico aspetto di pseudo-kidney

---

### SEZIONE TRASVERSALE



### SEZIONE SAGITTALE





## Decorso clinico...

---

Il paziente viene trasferito in Chirurgia dove in un primo tempo viene sottoposto a drenaggio percutaneo dell'ascesso epatico e a prosecuzione di terapia antibiotica ad ampio spettro e, in un secondo tempo, previa conferma endoscopica della neoplasia del colon destro, ad intervento di emicolectomia destra.

L'esame istologico conferma la diagnosi di adenocarcinoma.